DEPARTAMETO DE POLICIA DE CESAR AREA DE SANIDAD CESAR

FORMATO UNICO DE AUTORIZACIONES

MBRE DEL E	
DECES	
CODIGO	
62	ET/317

FECHA			GRADO	APELLIDOS Y NOMBRES DEL USUARIO	
DIA	MES	AÑO			
8	11	2019		PACHON DIAZ MARIA NOEL	
TIPO FUNCIONARIO			CARNET N.	EDAD	DIRECCION IPS
BN			49.688.815	AÑOS	CARRERA 17 A NO16-17
Nº DE CONTRATO			UNIDAD PRESTADORA DEL SERVICIO		
23-7-20060-2019			IMAGEN RADIOLOGICA Y DIAGNOSTICA S.A S		
TEL			SERVICIO SOLICITADO		
			AUTORIZACION DE :		
5891005			ULTRASONOGRAFIA DE ABDOMEN TOTAL (881302)		
3175170295					
			ORDEN VALIDA POR 60 DIAS		
			Sujeto de auditoria		
VALOR TOTAL			VALOR EN LETRAS		

MEDICO DE REFERNCIA	SELLO AUTORIZADO	FIRMA USUARIO
Hugo Alberto Martinez P. Médico Cirujano - R.M. 00320 Unilibre - C.C. 77.015.882 Auditor Médico	AREA DE SANIDAD CESAR AUTORIZADO	Maria Pacho 49688815

IMAGEN RADIOLOGICA DIAGNOSTICA S.A.S.

824006480

DIR : Cra 17A No. 16-17 Valledupar - Cesar

PBX : (57) 5 589 10 05 Email: info@irdsas.com

ORIGINAL

Fecha : 15/11/2019
Hora : 07:41 a.m.
Página 1/1

Vence en 30 Días

FACTURA DE VENTA FVC 741039

15 nov 2019 07:43 a.m.

CLIENTE DEPARTAMENTO DE POLICIA DEL CESAR

NIT 800140623 **Contrato:** 0229 **Código IPS** 200010077901 **Plan** 0229

DIRECCIÓN CL 14 15 78

Paciente 49688815 MARIA NOELVIS PACHON DIAZ Tipo: Cédula_Ciudadanía **Ingreso** 889181

Régimen Contributivo **Sexo** Femenino **Edad** 55 Años \ 4 Meses \ 7 Días **F. Nac.** 08/07/1964

Dirección PANAMA **Teléfono** 3164285196 **Estrato** GENERAL

Autorización ET317 **Fec Ingreso** 15/11/2019 **Facturador** 1067917477 - PAMELA HENAO HENAO

CÓDIGO	NOMBRE	CANT	VR UNIT	AJUSTE	VR PAC	VR ENT
	PROCEDIMIENTOS DE DIAGNOSTICOS					
881302	ULTRASONOGRAFÍA DE ABDOMEN TOTAL : HIGADO, PANCREAS, VESICULA, VIAS BILIARES, RIÑONES, BAZO, GRANDES VASOS, PELVIS Y FLANCOSMédico : 26989225 - ASFEL MILENA OSPINO ALMENAREZ	1,00	$ 43.809,00	$ 0,00	$ 0,00	$ 43.809,00

VALOR SUBTOTAL DE SERVICIOS PRESTADOS

VALOR CUOTA DE RECUPERACION $ 0,00

VALOR ANTICIPO $ 0,00

VALOR CUOTA DE RECUPERACION RESPONSABILIDAD DEL USUARIO

VALOR DESCUENTO

VALOR TOTAL ORDEN DE SERVICIO $ 43.809,00

TOTAL: CUARENTA Y TRES MIL OCHOCIENTOS NUEVE PESOS CON CERO CTVS M/Cte.


REPUBLICA DE COLOMBIA
IDENTIFICACION PERSONAL
CEDULA DE CIUDADANIA
NUMERO 49.688.815
RACHON DIAZ
APELLIDOS
MARIA NOELVIS
NOMBRES
FIRMA


MINISTERIO DE DEFENSA NACIONAL
POLICIA NACIONAL
CASUR
CC49688815
Documento de identificacion
RACHON DIAZ
Apellidos
MARIA NOELVIS
Nombres
CONYUGE
Parentesco con Titular
PERMANENTE
Fecha de vencimiento
CC 6114806
Titular
AGENTE (R)
Categoria del titular


FECHA DE NACIMIENTO 08-JUL-1964
AGUSTIN CODAZZI
(CESAR)
LUGAR DE NACIMIENTO
1.60
ESTATURA
A+
G.S. RH
F
SEXO
25-OCT-1984 AGUSTIN CODAZZI
FECHA Y LUGAR DE EXPEDICION
REGISTRADOR NACIONAL
CARLOS ARIEL SANCHEZ TORRES
INDICE DERECHO
A-1200100-00153035-F-0049688815-20090319
0010413745A 1
26148752

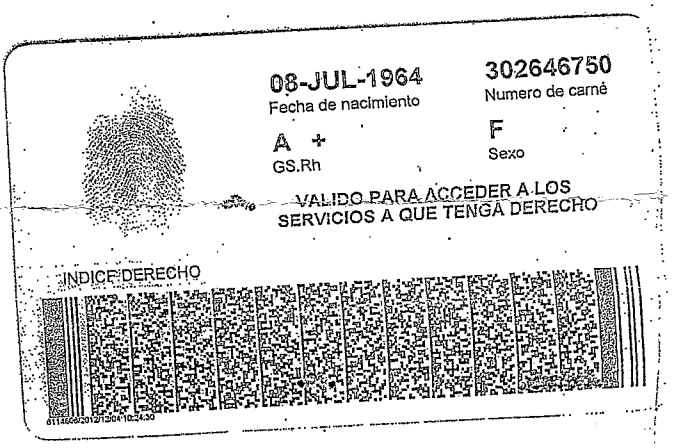
08-JUL-1964
Fecha de nacimiento
302646750
Numero de carné
A +
GS.Rh
F
Sexo
VALIDO PARA ACCEDER A LOS
SERVICIOS A QUE TENGA DERECHO
INDICE DERECHO

FECHA: 15 DE NOVIEMBRE DE 2019.

NOMBRE : **MARIA NOELVIS PACHON DIAZ.**
IDENTIF : **49688815.**
EDAD : **55 AÑOS.**
ESTUDIO : **ECOGRAFIA DE ABDOMEN TOTAL.**
ORDENADOR : **DEPARTAMENTO DE POLICIA DEL CESAR**

Se realiza ecografía abdominal con transductor de 3.5Mhz, evidenciándose:
Hígado de tamaño normal, homogéneo, de bordes regulares, con aumento difuso de la ecogenecidad de moderado grado, sin imágenes focales. El **LHD** mide 16.8cm.
Vías biliares intra y extra hepática de calibres normales.
Porta y colédoco de trayecto y calibre normal. La porta mide 0.7cm, el colédoco mide 0.4cm.
Vesícula biliar en gorro frigio como variante anatómica.
Páncreas de tamaño normal, homogéneo, conservando sus relaciones vasculares.
El bazo es de tamaño normal, homogéneo mide 10.3cm.
Ambos riñones de tamaño normal, homogéneos, de bordes regulares, sin imágenes sólidas ni quísticas en su interior.
El riñón derecho mide 11.7cm por 5.1cm conservando su relación corticomedular, sin cálculo ni dilatación de su sistema pielocalicial.
El riñón izquierdo mide 11.1cm por 6.5cm conservando su relación corticomedular, sin cálculos ni dilatación de su sistema pielocalicial.
Vejiga de buena plenificación, de paredes libres, sin imágenes de cálculos ni masas en su interior.

IMPRESIÓN DIAGNOSTICA:

- Esteatosis hepática de moderado grado.
- Vesicular en gorro de frigio.

Atentamente;

DR. OLMEDO SAMPER.
Medico Radiólogo.
RM.165.
YB.

POLICIA NACIONAL

DIRECCIÓN DE SANIDAD
ORDEN DE SERVICIO DE IMAGENES
ESPAB VALLEDUPAR

No Orden
1908012312
Fecha de Impresión
2019/08/12 10:21:49

Paciente : CC 49688815 MARIA NOELVIS PACHON DIAZ
Tipo de Plan : EPS
Plan : PLAN INTEGRAL DE ATENCION
No. Historia : 49688815 PF 00
Fecha de Evolución : 2019/08/12
Tipo Vinculación : BENEFICIARIO
Ubicación Sin Asignacisn de Cama
Edad : 55 A?os
Ámbito : Ambulatorio
Sexo :
Categoría :A
Femenino

Servicio Solicitado

Catastrofica	Codigo	Prestación	Cantidad	Prioridad
NO	881302	ULTRASONOGRAFIA DE ABDOMEN TOTAL: HIGADO, PANCREAS, VESICULA, VIAS BILIARES, RINONES, BAZO, GRANDES VASOS, PELVIS Y FLANCOS +	1	NORMAL

Impresión Diagnóstica	Código	Descripción
	R229	TUMEFACCIONMASA O PROMINENCIA LOCALIZADA EN PARTE NO ESPECIFICADA

Datos Clinicos de Importancia --------
Datos Relevantes de Laboratorio e Imágenes Diagnósticas Previas
NO
Estudio de: (Parte del Cuerpo) TOTAL
Estudio de: (Parte del Cuerpo)

ORDENADO

O?ATE GARCIA ANGELA MARIA

C:\IPS\Reportes\rptpatol.rpt

Angela Ma. Oñate
CIRUJANO
NO Cons. Jun. 17/2/87/1997

Firma: